Spitalregion Fürstenland Toggenburg

6. Ostschweizer Notfallsymposium

Workshop *„Dermatologie und Allergologie in der Notfallmedizin“, 15.03.2018*

PD Dr. med. Marcel Lucas Müller
Dermatologie Wil, E-Mail: marcel.mueller@derma-wil.ch

SPITALREGION RHEINTAL WERDENBERG SARGANSERLAND · SPITAL LINTH · Kantonsspital St.Gallen · Ostschweizer Kinderspital

Motivation

- Dermatologische Notfälle sind (glücklicherweise) nur in seltenen Fällen akut lebensbedrohlich!
- Was dieser Workshop <u>nicht</u> will:
  - „Kochrezepte“ für die Behandlung liefern
  - Notfallmedizin erklären
- Was dieser Workshop <u>will</u>:
  - Den Blick auf die Haut schärfen
  - Konzepte für Anamnese, Diagnose und Therapie aus Sicht der Dermatologie und Allergologie vermitteln

Der Blick auf die Haut

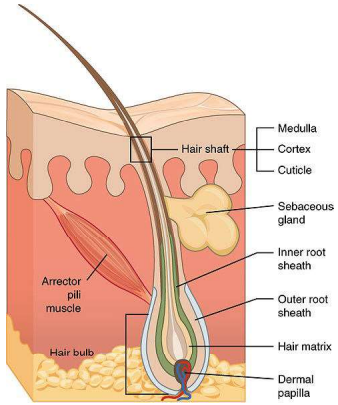

Quelle: Wikipedia

Der Blick auf die Haut

- Primäreffloreszenz
  - Fleck, Papel, Bläschen und Blase, Quaddel, Pustel
- Sekundäreffloreszenz
  - Plaque, Knoten, Schuppe, Kruste, Erosion, Exkoriation, Rhagade, Ulkus, Narbe, Atrophie
- Verteilung und Anordnung
  - Asymmetrisch, unilateral, bilateral, gyriert, segmental, gruppiert, disseminiert, konfluierend etc.

Macula/Fleck

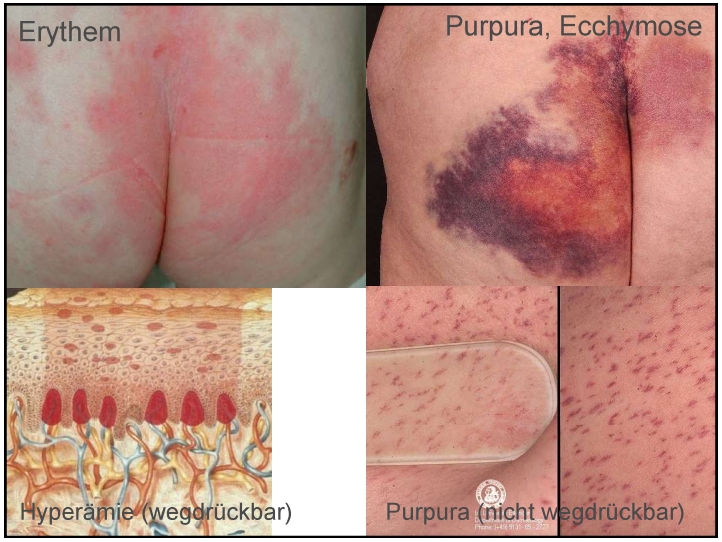

Urtica/Quaddel

Papula

Vesicula/Bulla

Pustel

Exantheme

- Merkmale
  - von gr. «exantheo» ich blühe auf
  - Gruppe infektiöser und nichtinfektiöser, entzündlicher, zeitlich befristeter «Hautausschläge»
  - dynamischer, häufig schubweiser Verlauf
  - Meist unterschiedliche Effloreszenzentypen (Urticae, Papeln, Vesikeln, Pusteln), dominierender Typ wird bei einer näheren klinischen Beschreibung berücksichtigt

Exantheme

- Infektiöse Exantheme
- Virale Exantheme (Virusexantheme-häufigste Exanthemform im Kindesalter)
- Bakterielle und sonstige infektiöse Exantheme
- Parainfektiöse Exantheme/Enzymdefekte
- Allergische/pseudoallergische Exantheme
- Idiopathische Exantheme
- Exantheme bei rheumatischen Erkrankungen
- Autoimmunologische Exantheme
- Toxische Exantheme
- Pseudoexantheme durch externe Infektionen

Exantheme

Maculo-urticariell konfluierend (EBV Mononukeose)

Papulo-besiculär bei Eccema herpeticatum/Atopie

Maculös mit Erosionen und Kokarden, Purpura Schönlein Henoch

Fallbeispiel

- 34-jährige Patientin, Hauttyp I, nach Marathon in der Sonne schmerzhaftes Erythem mit grossen Bullae, Fieber – was tun?

Dermatitis solaris

- Phototraumatische Reaktion mit zytotoxischem Prozess durch die UVB-Fraktion des Lichtes
- Therapie
  - Stadium erythematosum: Feuchte Umschläge, kühlende Externa, ggf. topische Steroide, Analgesie
  - Stadium vesiculosum: Mittelstarke Glukokortikoide Feuchte Umschläge mit antiseptischen Zusätzen→Vermeidung von Sekundärinfektionen. Blasen steril aufstechen, Blasendach nicht abschneiden!
  - Blasenbildung von > 10-15% der KO, bei Kindern 5-10% KO → Spitaleinweisung
  - CAVE: Triggerung von Lichtdermatosen

Dermatologische Notfälle

- Durch physikalische oder chemische Einwirkung
  - Verbrennung
  - Verbrühung
  - Erfrierung
  - Laugenverätzung
  - Säureverätzung
  - Flusssäureverätzung

Dermatologische Notfälle

- Durch Infektionen
  - Nekrotisierendes Erysipel
  - Nekrotisierende Fasciitis
  - Toxic Shock Syndrome (Streptokokken/Staphylokoken)
  - **Eccema herpeticatum**
  - **Herpes Zoster (generalisatus)**

Eccema herpeticatum

- Meist akut auftretende, fieberhafte, regional lokalisierte oder generalisierte Herpes simplex Infektion in ekzematisierter Haut (ausgedehntes atopisches Ekzem)
- Therapie: austrocknende Maßnahmen, antiseptische Umschläge; Aciclovir o.ä., ggf. Antibiose
- Komplikation: Ausbreitung auf andere Organe (Meningitis, Enzephalitis)

Herpes Zoster universalis

- Exanthematische Aussaat der Zostereffloreszenzen ohne segmentale Akzentuierung bei Störung der Immunkompetenz
- Komplikationen: Möglichkeit des Befalls innerer Organe

Zur Entspannung…

- Nicht alles ist ein „Notfall“, was wie ein Notfall aussieht oder so empfunden wird…
- Beispiele aus der Praxis

Allergologische Notfälle

1. Urtikaria
2. Hereditäres Angioödem
3. Anaphylaxie – Der allergologische Notfall
4. Spätreaktionen durch oral und parenteral applizierte Arzneimittel

Fallbeispiel

- Pat. 56 Jahre, berichtet über spontane flüchtige Quaddeln am gesamten Integument seit 2 Wochen
- Anamnese? Was tun?

Urtikaria

- Merkmale
  - Häufige Hauterkrankung
  - Auftreten juckender Quaddeln oder tiefer Schwellungen (Angioödeme)
  - Pathomechanismus: Ausschüttung von Mediatoren durch aktivierte subepidermale Mastzellen

Abbildung 1 Klinische Symptomatik bei Urtikaria. Urticae (a), Angioödem (b).

Quelle: Wedi B, Wieczorek D, Raap U, Kapp A.: Urtikaria; J Dtsch Dermatol Ges. 2014 Nov;12(11):997-1007

Urtikaria

Oberbegriff	Subtyp	Auslöser, Trigger	Besonderheiten
Spontane Urtikaria	akute spontane Urtikaria (< 6 Wo. bestehend)	▸ akuter viraler/bakterieller Infekt (z. B. respiratorisch, gastrointestinal, Harnwege) ▸ medikamentös (v. a. NSAR wie Acetylsalicylsäure) ▸ IgE-vermittelt, allergisch (Nahrungsmittel, Hymenopterengift)	selbstlimitierend, meist nur für 1–2 Wochen (per Definition < 6 Wochen), bei mehr als der Hälfte zusätzlich Angioödem
	chronische spontane Urtikaria (> 6 Wo. bestehend)	▸ chronisch persistierender Infekt (z. B. Helicobacter, Streptokokken, Yersinien, Parasiten) ▸ Autoreaktivität (Schilddrüsenautoantikörper, positiver autologer Serumtest, anti-FcεRIa) ▸ Pseudoallergene (v. a. NSAR wie Acetylsalicylsäure, selten Zusatzstoffe)	hochchronisch (jahre- bis jahrzehntelanger Verlauf), bei 40–50 % zusätzlich Angioödem

Quelle: Wedi B, Wieczorek D, Raap U, Kapp A.: Urtikaria; J Dtsch Dermatol Ges. 2014 Nov;12(11):997-1007

Urtikaria

Induzierbare Urtikaria: physikalische Urtikaria	Urtikaria factitia	▸ Scherkräfte	häufigste physikalische Urtikaria, zeitgleiches Auftreten mit chronischer spontaner Urtikaria möglich, mittlere Dauer 6,5 Jahre
	Kälteurtikaria	▸ Kälte (Luft, Wasser, Gegenstände, Getränke, Eis)	häufige physikalische Urtikaria, potenziell lebensbedrohlich; zeitgleiches Auftreten mit cholinergischer Urtikaria möglich; mittlere Dauer 5–10 Jahre
	verzögerte Druckurtikaria	▸ lokaler Druck (verzögerte Reaktion nach 3–6 h)	zeitgleiches Auftreten mit chronischer spontaner Urtikaria möglich; Allgemeinsymptome wie Abgeschlagenheit, Fieber, Arthralgien möglich; mittlere Dauer 6–9 Jahre
	Wärmeurtikaria	▸ lokale Wärme	sehr selten
	solare Urtikaria	▸ UV-Licht, sichtbares Licht	selten
	aquagene Urtikaria	▸ Wasserkontakt (unabhängig von der Temperatur)	sehr selten

Quelle: Wedi B, Wieczorek D, Raap U, Kapp A.: Urtikaria; J Dtsch Dermatol Ges. 2014 Nov;12(11):997-1007

Urtikaria

Sonderformen	cholinergische Urtikaria	▸ Erhöhung der Körperkerntemperatur (durch psychische/physikalische Anstrengung)	v. a. im jungen Lebensalter; flüchtige, stecknadelkopfgroße Urticae; zeitgleiches Auftreten mit Kälteurtikaria möglich; mittlere Dauer 7,5 Jahre
	Kontakturtikaria	▸ *allergisch*: tierische, pflanzliche Allergene, Berufschemikalien, Arzneimittel ▸ *nichtallergisch*: Stoffe von Pflanzen (z. B. Brennnesseln, Wolfsmilchgewächse), Nahrungsmitteln (z. B. Erdbeeren), Tieren (z. B. Raupen, Ameisen) oder Irritanzien (Perubalsam, Benzoesäure, Zimtaldehyd)	*Sonderform*: Orales Allergiesyndrom

Abk.: Wo., Wochen; NSAR, nichtsteroidale Antirheumatika

Quelle: Wedi B, Wieczorek D, Raap U, Kapp A.: Urtikaria; J Dtsch Dermatol Ges. 2014 Nov;12(11):997-1007

Urtikaria - Diagnostik

Subtyp	Basisdiagnostik	erweiterte Diagnostik		
Akute spontane Urtikaria	keine	*anamnesegerichtet*: Entzündungsparameter (Differenzialblutbild, CRP oder BSG), gezielte Infektdiagnostik, Nachweis einer IgE-vermittelten Sensibilisierung.		
Chronische spontane Urtikaria	Differenzialblutbild, CRP oder BSG	chronisch persistierender Infekt mit...	*Helicobacter pylori*	monoklonaler Stuhlantigentest oder ^{13}C-Harnstoff-Atemtest oder Histopathologie
			Streptokokken	Anti-DNaseB-Titer, Anti-Streptolysin-Titer, (Rachenabstrich), ggf. HNO-/zahnärztliche Untersuchung
			Staphylokokken	Anti-Staphylolysin-Titer, ggf. HNO-/zahnärztliche Untersuchung
			Yersinia enterocolitica	Yersinien-Serologie (IgA, IgG, Immunoblot)
		autoreaktiv	Schilddrüse	TSH_{basal}, Schilddrüsen-Autoantikörper
			anti-FcεRI (anti-IgE), Serumfaktor(en)	autologer Serumtest, ggf. funktionelle Diagnostik (z. B. Durchflusszytometrie)
		Pseudoallergie	NSAR	Anamnese, Karenz
			Nahrungsmittelzusatzstoffe	standardisierte pseudoallergenarme Diät für 4 Wo.

Abk.: CRP, C-reaktives Protein; BSG, Blutsenkungsgeschwindigkeit; NSAR, nichtsteroidale Antirheumatika; Wo., Wochen

Quelle: Wedi B, Wieczorek D, Raap U, Kapp A.: Urtikaria; J Dtsch Dermatol Ges. 2014 Nov;12(11):997-1007

Hereditäres Angioödem

- Seltene, hereditäre Erkrankung mit Ödembildung oder Schwellungen an Haut, Larynx und intestinalen Organen
- Störungen der C1-Esterase-Inhibitor-Konzentration/Funktion
- Meist erstmals im Kindesalter auftretend

Hereditäres Angioödem

- Hauptsymtpome
  - Über Stunden (langsam) sich entwickelnde Schwellungsattacken
  - C1-Inhibitor-Funktion/Konzentration vermindert
  - Keine begleitende Urtikara
  - schmerzhafte abdominelle Koliken (Schmerzen, Übelkeit, Erbrechen)
  - positive Familienanmnese
  - Erstmanifestation zwischen 1-20 Jahren (selten 20-30 Jahre)
- Nebensymptome
  - Prodromi (Müdigkeit, Unwohlsein, Muskelschmerzen)
  - **Antihistaminika wirkungslos**
  - Larynxödeme (>50% der HAE-Patienten)
  - Auslösende Faktoren (vorausgehende Infektionen, ACE-Inhibitoren, Zahnbehandlungen, hormonelle Kontrazeptiva)

Hereditäres Angioödem

- Therapie
  - Akut →Notfall!
  - Sicherung der Diagnose → Dermatologie
    - Biopsie
    - Labor etc.
  - C_1-INH-Konzentrat (BERINERT® Trockensub 500 IE/10ml c Solv
  - Icatibant (FIRAZYR® Inj Lös 30 mg/3ml)
  - **Antihistaminika wirkungslos**
  - Notfallpass, Eigenmedikation, Vermeidung von Auslösefaktoren etc.

Allergologische Notfälle

- Frühtypreaktionen (innert Sekunden)
  - Anaphylaxie
- Spättypreaktionen (innert Tagen/Wochen)
  - Unerwünschte Arzneimittelreaktionen
    - UAW Typ A (70-80%): Nicht-immunologische, pharmakologisch-toxische Arzneimittelreaktionen, 70-80% der UAW (vorhersehbar)
    - UAW Typ B (20-30%): «Bizarre» Arzneimittelreaktionen; aufgrund der pharmakologischen Eigenschaft nicht erklärbar; (nicht-vorhersehbar oder unerwartet) unerwünschte Arzneimittelreaktion.

Management der Anaphylaxie

- Einteilung

Stadium	Symptome
I	Hauterscheinungen und/oder leichte Temperaturerhöhung
II	nachweisbare, aber nicht lebensgefährdende kardiovaskuläre Reaktionen (Tachykardie, Hypotension)
III	Schock, lebensbedrohlicher Spasmus der glatten Muskulatur (Uterus, Bronchien etc.)
IV	Herz-Kreislauf-Stillstand

Quelle: Werner-Busse A, Zuberbier T, Worm M: Der allergologische Notfall – Management der Anaphylaxie; J Dtsch Dermatol Ges. 2014 May;12(5):379-87

Management der Anaphylaxie

Tabelle 2 Mögliche Auslöser eines allergologischen Notfalls innerhalb und außerhalb des Krankenhauses.

Häusliche Umgebung	Krankenhaus / iatrogen
▸ Anaphylaxie (Nahrungsmittel, Insektengifte)	▸ spezifische Immuntherapie (SIT/SCIT) ▸ Provokationstestungen ▸ medizinische Diagnostik (z. B. Röntgenkontrastmittel) ▸ Operationen ▸ Medikamente

Tabelle 3 Risikofaktoren der Anaphylaxie.

Medikamente	▸ Antihypertensiva (ACE-Hemmer, ß-Blocker) ▸ Analgetika (ASS, COXibe)
Begleiterkrankungen	▸ Mastozytose ▸ allergisches Asthma ▸ erhöhte Serumtryptase
Lebensumstände	▸ Anstrengung ▸ Alkohol ▸ Drogenkonsum ▸ Infektionen ▸ männliches Geschlecht

Quelle: Werner-Busse A, Zuberbier T, Worm M: Der allergologische Notfall – Management der Anaphylaxie; J Dtsch Dermatol Ges. 2014 May;12(5):379-87

Management der Anaphylaxie

Tabelle 4 Wichtigste Differenzialdiagnosen der Anaphylaxie, differenziert nach Organsystemen [10].

Haut/Schleimhaut	▸ chronische Urtikaria ▸ hereditäres Angioödem
Atemwege/ Lunge	▸ oberer Atemwegsinfekt ▸ Fremdkörperaspiration ▸ Asthmaanfall ▸ Lungenarterienembolie
Kardiovaskuläres Herz-Kreislauf-System	▸ vasovagale Synkope ▸ Myokardinfarkt ▸ Herzrhythmusstörung ▸ hypertensive Krise
Neuropsychiatrisch	▸ Angststörung / Panikattacke ▸ somatoforme Störung ▸ Insult ▸ Vergiftung mit Opiaten/Thanol
Endokrinologisches System	▸ Hypoglykämie ▸ thyreotoxische Krise ▸ Phäochromozytom ▸ Carcinoide

Quelle: Werner-Busse A, Zuberbier T, Worm M: Der allergologische Notfall – Management der Anaphylaxie; J Dtsch Dermatol Ges. 2014 May;12(5):379-87

Management der Anaphylaxie

Tabelle 5 Diagnostische Maßnahmen des allergologischen Notfalls.

Diagnostik im akuten Stadium	Diagnostik im Verlauf
▸ Tryptase im Serum ▸ Ausschluss vital bedrohlicher Differenzialdiagnosen (z. B. EKG) ▸ Anamnese	▸ Prick-Testungen ▸ Gesamt-IgE und ggf. spezifisches IgE im Serum ▸ Provokations-/ Expositionstestungen ▸ Nahrungsmittelprotokoll

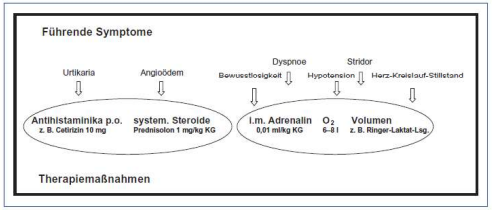

Abbildung 1 First-Line-Medikation bei allergologischem Notfall [9].

Quelle: Werner-Busse A, Zuberbier T, Worm M: Der allergologische Notfall – Management der Anaphylaxie; J Dtsch Dermatol Ges. 2014 May;12(5):379-87

Management der Anaphylaxie

- Prävention
  - Abklärung möglicher auslösender Faktoren (Epikutantest, Pricktest, Scratchtest, Provokation)
  - Vervollständigen der Anamnese etc.
  - Notfallset bei schwerer allergischer Reaktion
    - Adrenalinautoinjektor
    - zwei Tabletten Prednisolon 50 mg
    - Zwei Tabletten Antihistaminika
- Schulung!

Durchschlagende Wirkung

Accidental perforating bone injury using the EpiPen® autoinjection device

ALLERGY 2005:60:259–267

M. V. Schintler*, E. Arbab, W. Aberer, S. Spendel, E. Scharnagl

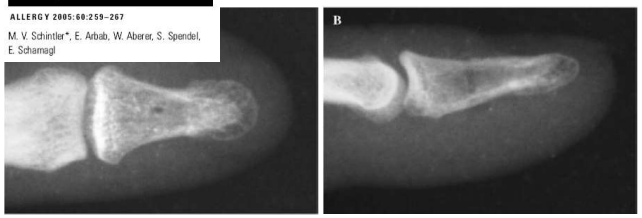

Digitale Fehlinjektion
Geschätze Inzidenz 2/100.000 Epipens

Barkhordarian et al. BJD 2000;143:1359

Spättypreaktionen

- Oft keine „echten“ Allergien! („Hypersensitivität“)
- Diagnostik
  - Morphologie
  - Anamnese (u.a. zeitlicher Verlauf, Medikamente, Vorerkrankungen, bekannte Allergien und Überempfindlichkeiten etc.)
  - Biopsie
  - Labor

Spättypreaktionen

- Alarmzeichen → frühzeitige Spitaleinweisung!

Allgemeinsymptome*
- unklares plötzliches Fieber ≥ 38,5°C*
- Lymphadenopathie
- Arthralgien/Arthritis

Hautveränderungen
- zentrofaziales Ödem/diffuse (erythematöse) Schwellungen
- großflächige Erytheme (Erythrodermie), infiltrierte Papeln/Plaques
- schmerzhafte/berührungsempfindliche Haut
- atypische Kokardenläsionen
- vesikulobullöse/krustöse Läsionen, beginnende Epidermolyse, positives Nikolski-Phänomen
- Schleimhauterosionen, erosive Stomatitis/Mukositis
- hämorrhagische/nekrotische Läsionen
- (palpable) Purpura

Veränderungen von Laborparametern
- Eosinophilie (> 1,5 × 10⁹ Zellen/l) u./o. Neutrophilie
- Zytopenien
- erhöhte Leber- (ALAT/ASAT > 2fach) und Nierenwerte (Kreatinin > 1,5fach) zu zwei verschiedenen Zeitpunkten

**Cave*: Allgemeinsymptome können durch Grunderkrankungen bedingt sein, derentwegen der Patient behandelt wird.

Quelle: Brandt O, Bircher A: Spättypreaktionen auf oral und parenteral verabreichte Arzneimittel; J Dtsch Dermatol Ges. 2017 Nov;15(11):1111-1134

(a) Flächenhaftes, konfluierendes makulopapulöses Exanthem
(b) typische Kokarden bei Erythema exsudativum multiforme (EEM)
(c) Fixes Arzneimittelexanthem
(d) Symmetrisches arzneimittelbedingtes intertriginöses und flexurales Exanthem (SDRIFE)
(e) Akute generalisierte exanthematische Pustulose (AGEP)
(f) Ödematöse Schwellung des Gesichts und makulopapulöses Exanthem bei einer Patientin mit DRESS (drug reaction with eosinophilia and systemic symptoms)
(g) Toxische epidermale Nekrolyse (TEN) mit großflächiger Ablösung der Haut

Quelle: Brandt O, Bircher A: Spättypreaktionen auf oral und parenteral verabreichte Arzneimittel; J Dtsch Dermatol Ges. 2017 Nov;15(11):1111-1134

Klinik	Mechanismus	Auslöser
Pruritus	zentral/peripher aktiviert	Neurotrope Medikamente (Opiate, Psychostimulantien, Antidepressiva, Barbiturate
		Andere Medikamente (Salicylate, Östrogen, Gestagen)
Exantheme	Früh-/Spätreaktion	> 5%: Penicilline, Carbamazepin, Allopurinol, Goldsalz
		1-5%: Sulfonamide, Hydantoin, Isoniazid, Streptomycin, Chloramphenicol, Erythromycin
		< 1%: Pyrazole, Barbiturate, Benzodiazepine, Phenothiazin, Tetracycline
	Pseudoallergie (s.u. **Intoleranzreaktion**)	Ampicillin (+ Mononukleose)
		Captopril
Erythrodermien		häufig: Pyrazolone, Isoniazid, Streptomycin, Goldsalz, Nitrofurantoin, Carbamazepin, Hydantoin, Lithium, Cimetidin
Fixe Arzneimittelreaktion	spezifische zytotoxische Reaktion auf Medikamente	häufig: Paracetamol, Phenazetin, Phenylbutazon, Sulfonamide, Tetracycline
		selten: Salicylate, Codein, Penicillin, Erythromycin, Metronidazol, Sulfone, Chinin
Urtikaria	s.u. **Urtikaria**	
Ekzeme	Typ IV Sensibilisierung nach Ersteinnahme	Antibiotika: Penicilline, Gentamicin, Streptomycin, Chloramphenicol, Clioquinol
		Diuretika: Chlorthiazid, Thiazide
		Antihistaminika: Promethazin
		Sulfonamide: Tolbutamid, Chlorpropamid
		Psychopharmaka: Phenothiazide, Chlorpromazin, Carbamezepin
		Kardiale Medikation: Aminophylline, Procainamid, Chinin, Aminophyllin, Alprenolol, Oxaprenol, Timolol
		andere: Vitamin B_{12}, Disulfiram, Minoxidil, Idoxyuridin
multiforme Erytheme		häufig: Sulfonamide, Barbiturate, Hydantoin, Penicillin
		selten: Atropin, Codein, Furosemid, Tetracylin

Quelle: Brandt O, Bircher A. Spätypreaktionen auf oral und parenteral verabreichte Arzneimittel; J Dtsch Dermatol Ges. 2017 Nov;15(11):1111-1134

Toxisch epidermale Nekrolyse TEN

Toxisch epidermale Nekrolyse TEN

- Eigenschaften
  - Schwere Maximalvariante einer Arzneimittelreaktion
  - großflächige Ablösung der Haut und der Schleimhäute
  - schwere systemische Begleiterscheinungen
  - hohe Mortalität (20-50%)
- Klinisches Bild
  - Zunächst feinfleckiges, später konfluiertes, großflächiges initial makulöses, in der Folgezeit makulo-papulöses und schließlich vesikulöses Exanthem.
  - Weiterhin: flächenhafte Epidermisablösung (epidermale Nekrolyse) mit handtuchartig abschiebbarer Haut.
  - Allgemein: Hohes Fieber, ggf. Somnolenz, etc.

Toxisch epidermale Nekrolyse TEN

- Therapie
  - Intensivstation
  - Spezialisiertes Zentrum mit Anbindung Dermatologie
  - Weitere ähnliche, aber weniger schwerwiegende Entitäten: Stevens-Johnson-Syndrom, Erythema exsudativum multiforme

15.03.2018

Fallbeispiel

- Dermatologisches Konsilium im Spital
- 73-jähriger Mann, nach Einnahme von Terbinafin Entwicklung eines generalisierten, wenig febrilen, nicht-follikulären, sterilen, pustulösen Exanthems.

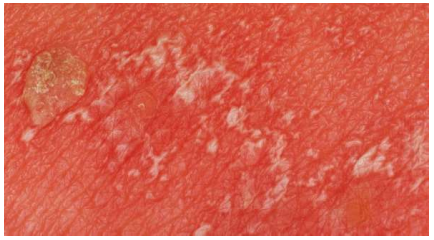

AGEP

- akute generalisierte exanthematische Pustulose (AGEP)
  - «Akutes, im Zusammenhang mit Infekten und/oder Medikamenteneinnahme auftretendes, generalisiertes, häufig febriles, nicht-follikuläres, steriles, pustulöses Exanthem, das stets mit markanter Leukozytose und Neutrophilie einhergeht sowie eine Tendenz zur spontanen Abheilung aufweist.»

AGEP

- Ätiopathogenese
  - Auftreten nach viralen Infekten (v.a. Coxsackie-Virus B4) evtl. in Kombination mit Arzneimitteln.
  - In > 90% der Fälle nach Medikamenteneinnahme auftretend, z.B. Antibiotika (Ampicillin, Amoxicillin, Gyrasehemmer, Pristinamycin), Antimalariamittel, Antimykotika, Kalziumkanalblocker, Sulfonamide, Allopurinol, Ibuprofen, Makrolidantibiotika, Pseudeoephedrin (in Grippemitteln), Paracetamol

DRESS

- “Drug reaction with eosinophilia and systemic symptoms”
  - seltene, potenziell lebensbedrohlich verlaufende, fieberhafte Arzneimittelreaktion (Hypersensitivitäts-Syndrom) mit Exanthem sowie variabler Bluteosinophilie und Anstieg der Leberenzyme
  - Auslöser: Allopurinol, Carbamazepin, Phenytoin, Barbiturate, Dapson, Sulfonamide, **Minocyclin** u.a.

DRESS

Spitalregion Fürstenland Toggenburg

6. Ostschweizer Notfallsymposium

Workshop *„Dermatologie und Allergologie in der Notfallmedizin“, 15.03.2018*

Besten Dank für Ihre Aufmerksamkeit

PD Dr. med. Marcel Lucas Müller
Dermatologie Wil, E-Mail: marcel.mueller@derma-wil.ch

SPITALREGION RHEINTAL WERDENBERG SARGANSERLAND · SPITAL LINTH · Kantonsspital St.Gallen · Ostschweizer Kinderspital